


REHABILITACIÓN ESTÉTICA



Alumna: Nallely Corona Mejía
Asesor: Dr. Carlos Calva

Ficha de Identificación

Nombre: Liliana Dersire Cervantes Feito



Edad: 4 años 5 meses.

Pasatiempos: Jugar con su gato y ver tv

Expediente: 3603-I



CONSENTIMIENTO INFORMADO

 **ESCUELA DE ESTOMATOLOGÍA** 
CONSENTIMIENTO PUBLICACIÓN DE CASO CLÍNICO Menor de Edad

México D.F. a 3 de Junio del 2014.

Yo Ma de Lourdes Feito Romero autorizo al alumno Dallely Corona Meza y a la Universidad Justo Sierra para que haga uso de la información de mi expediente clínico de mi hijo(a) Liliana Desire Cervantes Feito incluyendo fotografías para que sean utilizados con fines didácticos y de investigación y sin fines de lucro.

Autorizo que se utilice la información de mi expediente y se publique en los medios de difusión que la Universidad Justo Sierra considere necesarios, en el entendido que se me garantiza que se aplicarán los códigos de ética de la profesión.

Ma de Lourdes Feito Romero
Nombre completo y firma del tutor (a)

1 de 1 Actualizado Febrero 2014

María de Lourdes
Feito Romero

Antecedentes no patológicos

Cuadro de vacunación completo

Grado escolar: No asiste

Hermanos: (1) hermana mayor

Higiene: Baño y cambio de ropa diario.

Dieta: Adecuada en cantidad y calidad

Antecedentes no patológicos

Higiene bucal

Cepillado: Dos veces al día, por si sola.

Pasta: Colgate (de adultos).

Enjuague: No

Hilo dental: No

Tabletas reveladoras: No

Aplicaciones de flúor: Nunca

Antecedentes personales patológicos

No refiere

A series of horizontal stripes in various colors (yellow, green, blue, dark blue, orange, red, white, green) are located at the bottom of the slide.

Antecedentes familiares patológicos

Abuelos maternos: Vivos y aparentemente sanos

Abuelos paternos: vivos y aparentemente sanos.

Madre: aparente mente sana

Padre: aparente mente sano

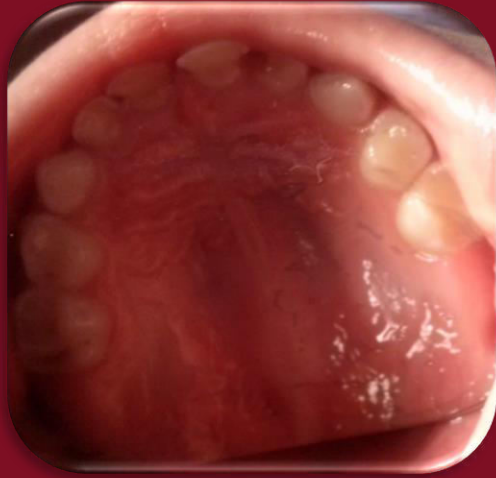Hermana: aparente mente sana

Tío materno: Diabetes (desconoce el tipo)

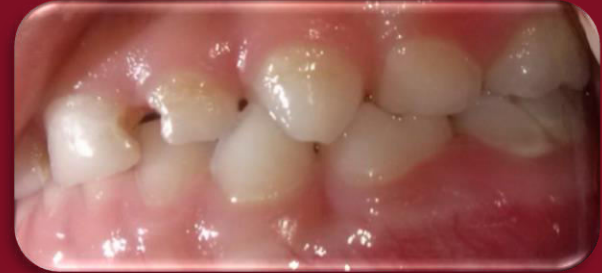Motivo de consulta

La paciente acude a la clínica para una revisión dental.

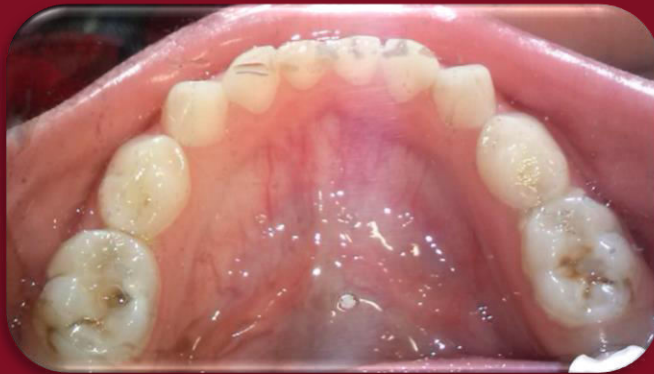Padecimiento actual



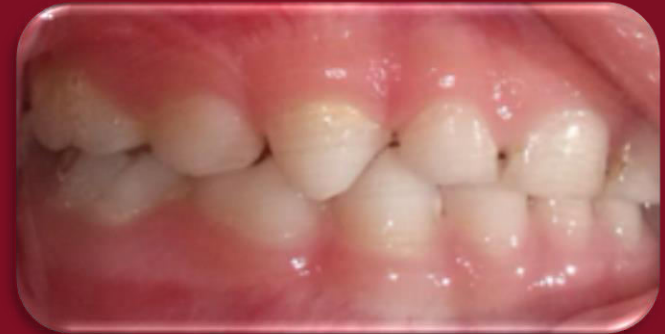Arcada superior



Perfil izquierdo



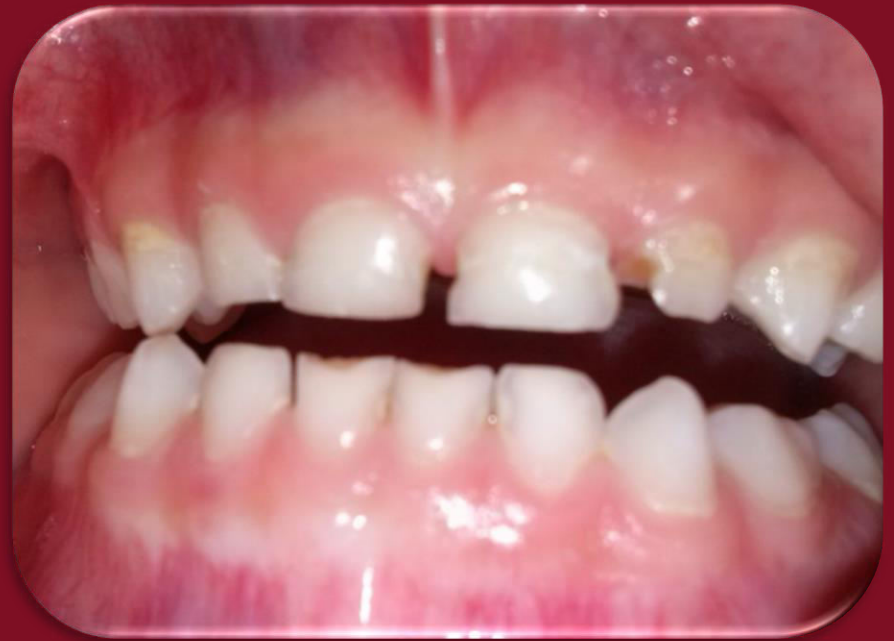Arcada inferior



Perfil derecho

Diagnóstico

**Caries temprana de
la infancia.**



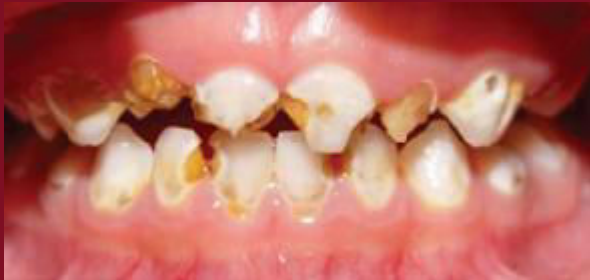Diagnostico

Destrucción dental de esmalte y dentina en las superficies proximales de dientes temporales anteriores superiores como resultado del proceso de desmineralización dental por dieta cariogénica y falta de higiene dental.

Diagnóstico Diferencial

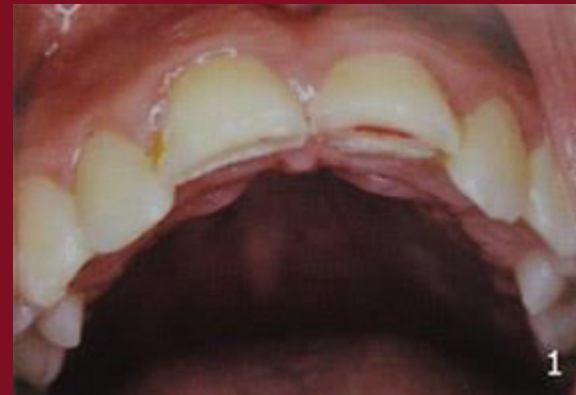Síndrome de biberón:

El grado de lesiones y la ausencia de uso de biberón no corresponden con el síndrome.



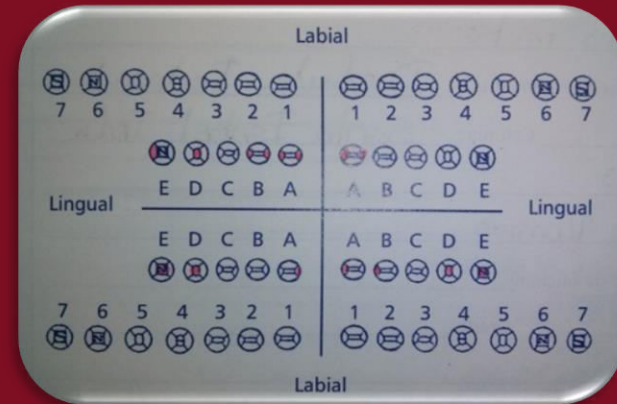
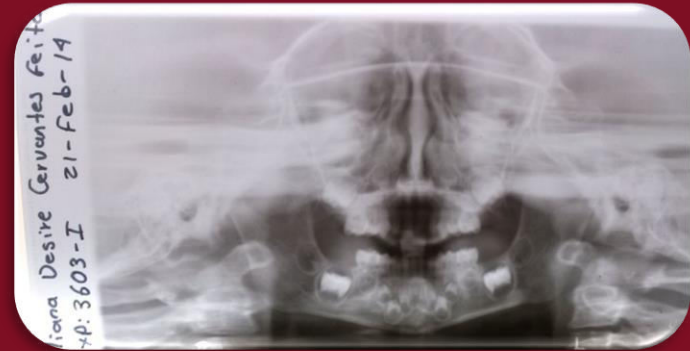Destrucción dental por trauma:

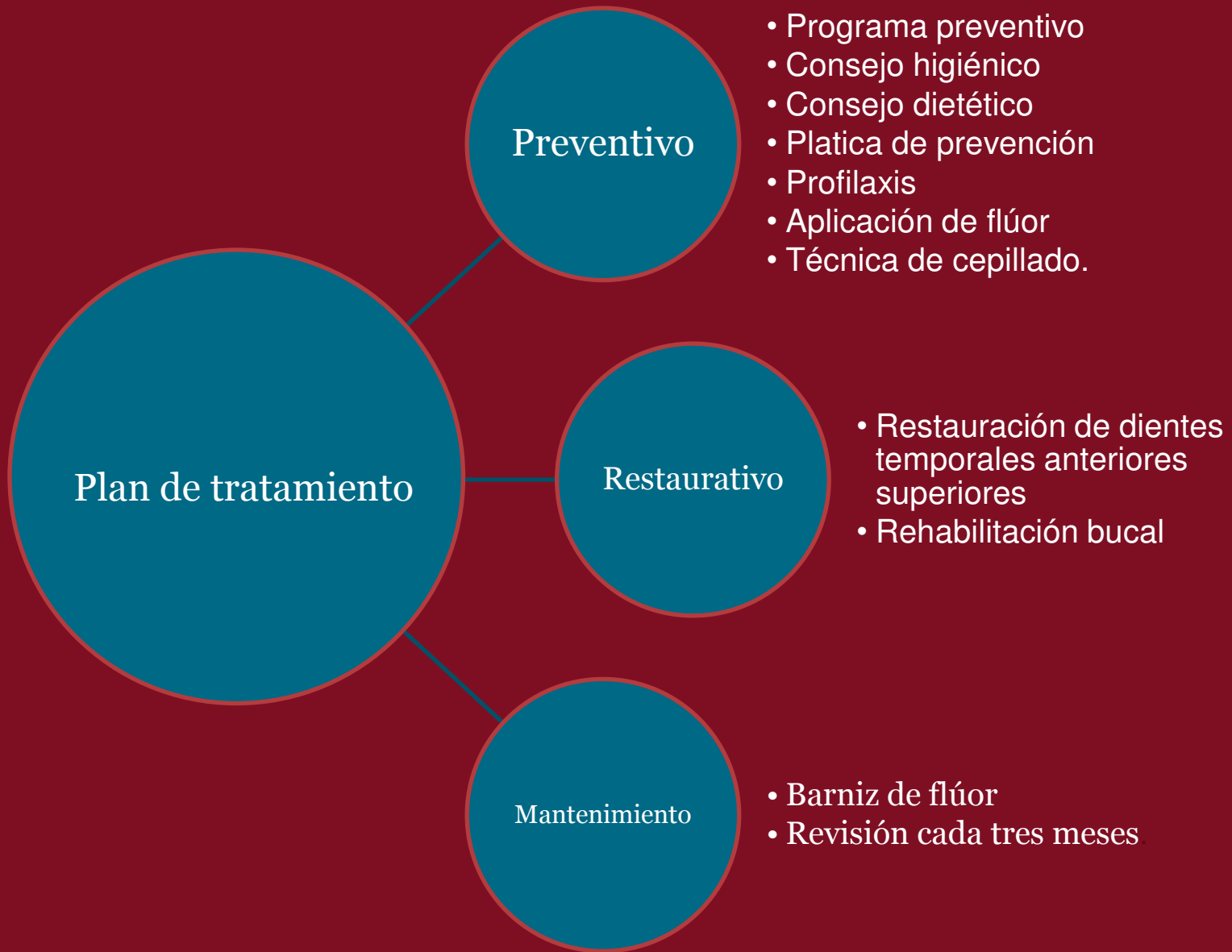
No refiere haber sufrido ningún traumatismo.



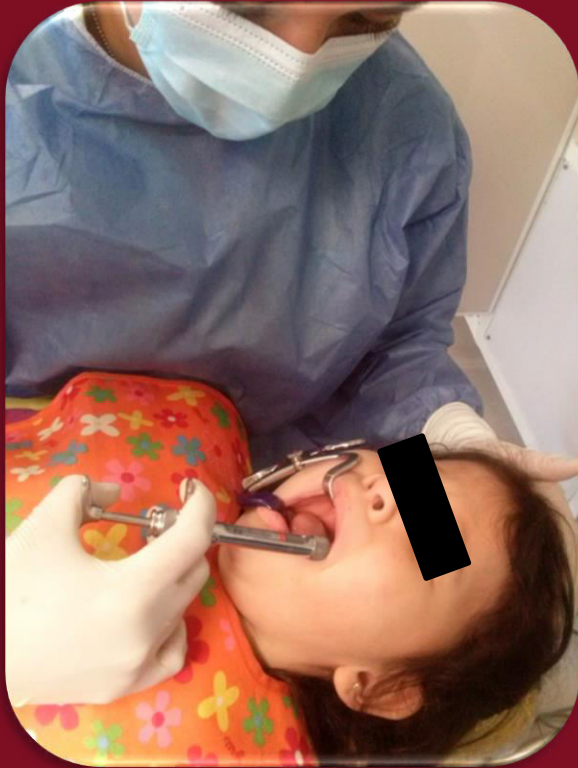
Auxiliares de Diagnóstico empleados.

- Antecedentes personales no patológicos (cuadro higiénico dietético).
- Ortopantomografía
- 2 Radiografías oclusales y 2 de aleta de mordida.
- Odontograma
- Fotos
- Profilaxis, luz, aire, espejo.

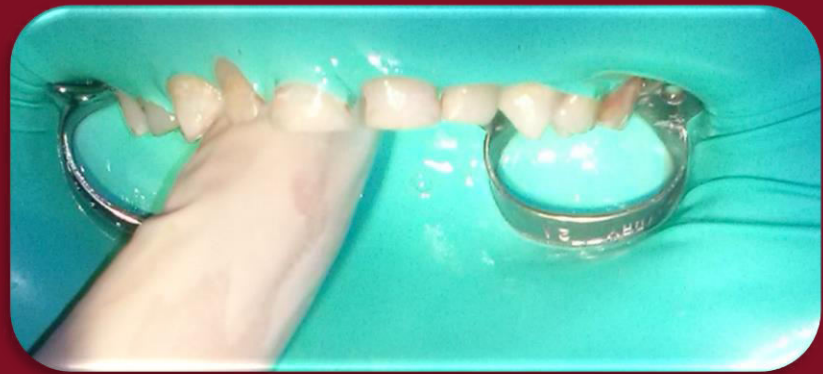



TRATAMIENTO REALIZADO

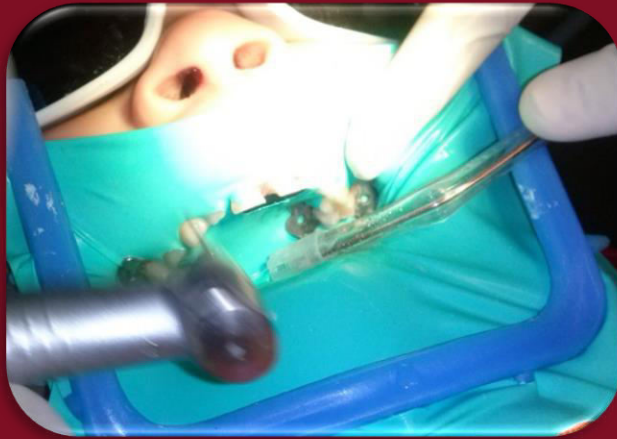

1) Anestesia

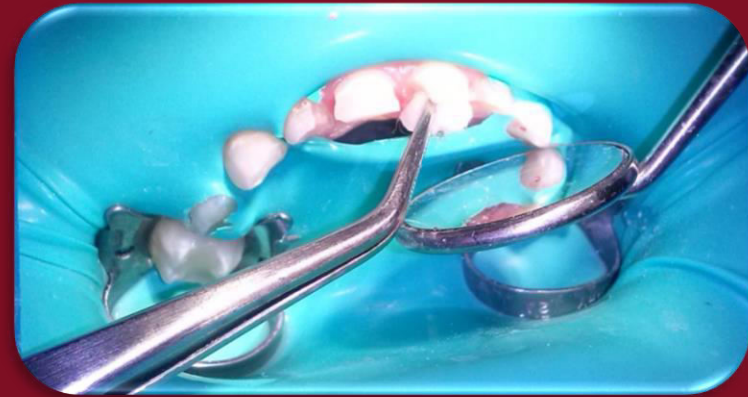

2) Aislamiento absoluto

TRATAMIENTO REALIZADO

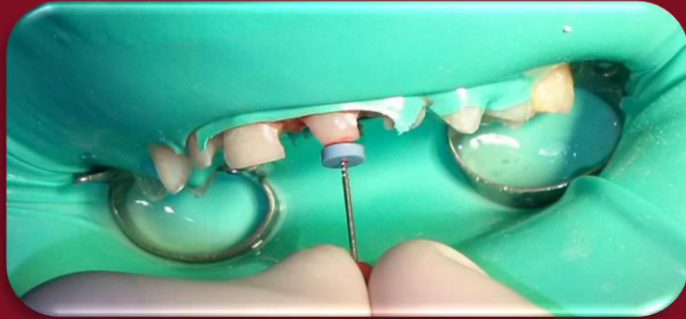

3) Eliminación del tejido reblandecido y desgaste para la corona

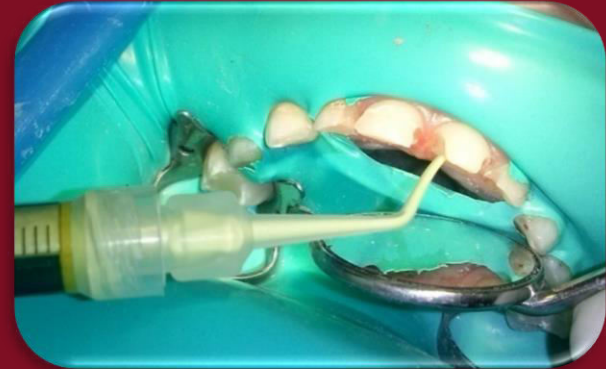

4) Preparación de la superficie

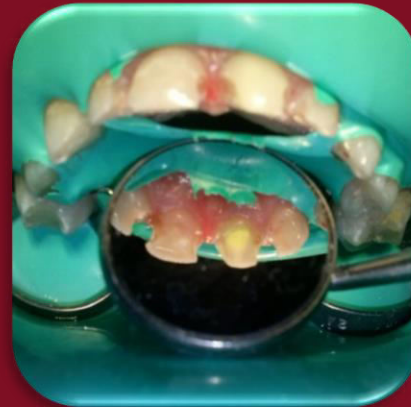Pulpectomia de órgano dental 61



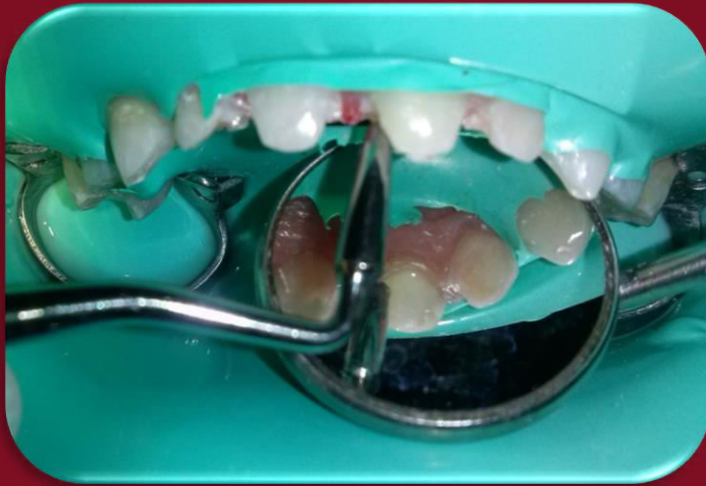5) Eliminación del tejido pulpar.



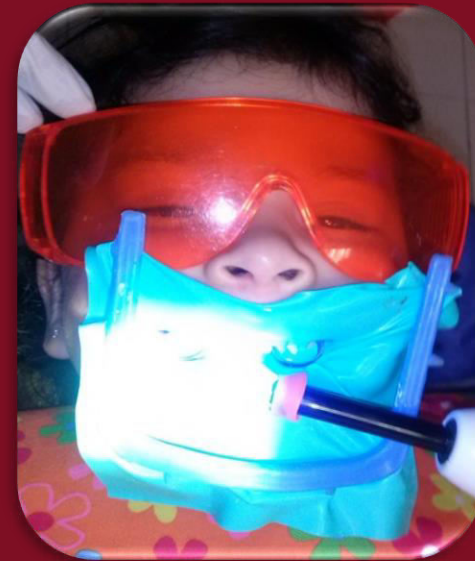6) Obturación del conducto con vitapex



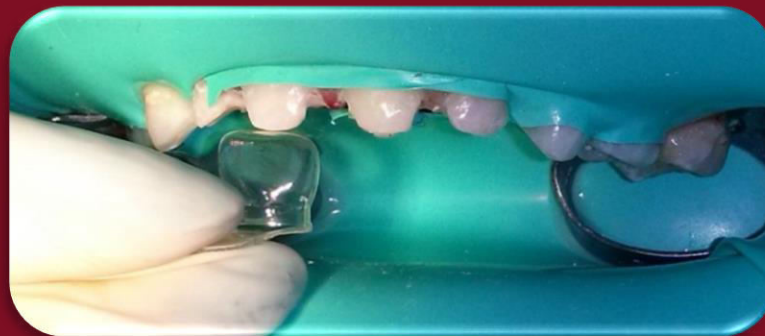7) Pulpectomia terminada



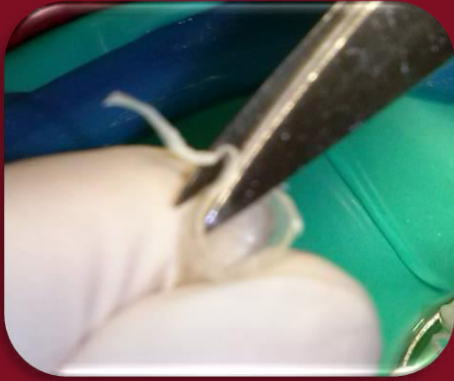8) Colocación de liner



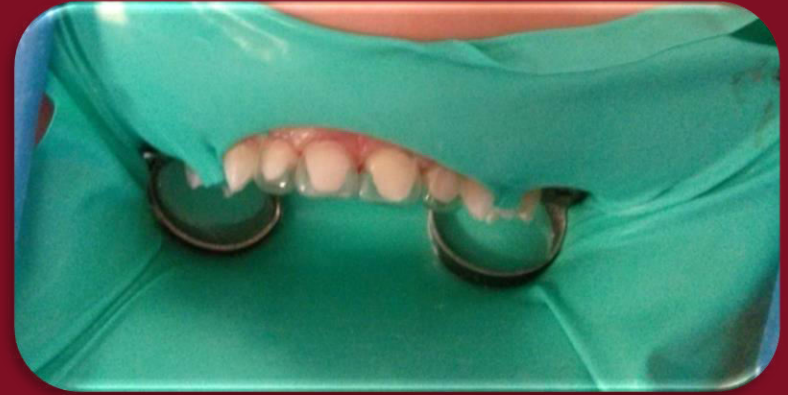9) Polimerización



10) Selección de la corona



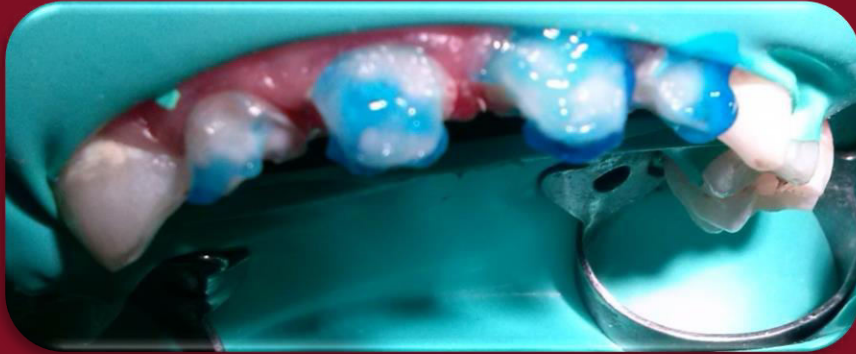11) Recorte y ajuste de la corona



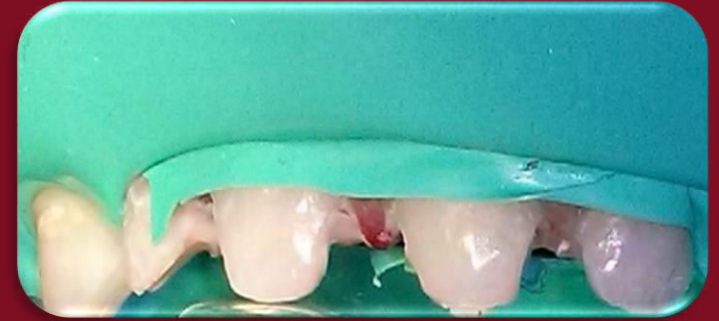12) Prueba de coronas pedoform



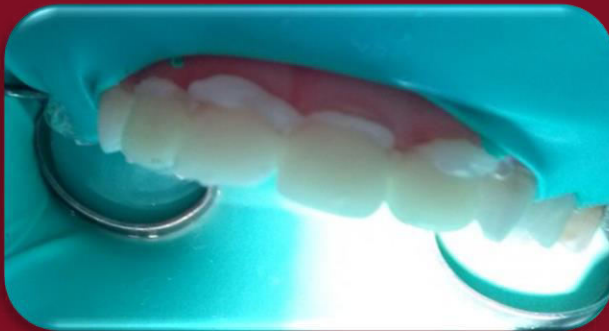13) Perforación de la corona



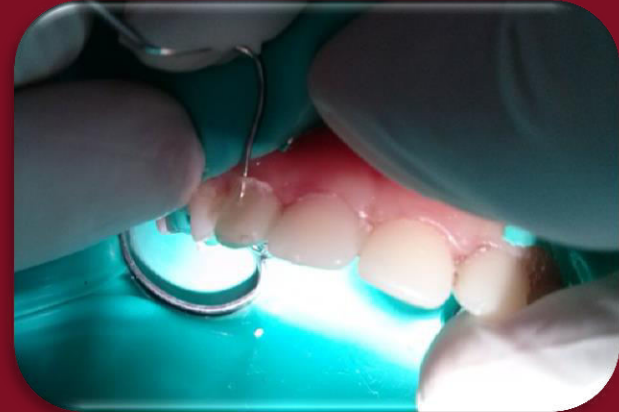14) Grabado con acido ortofosfórico



15) Adhesivo

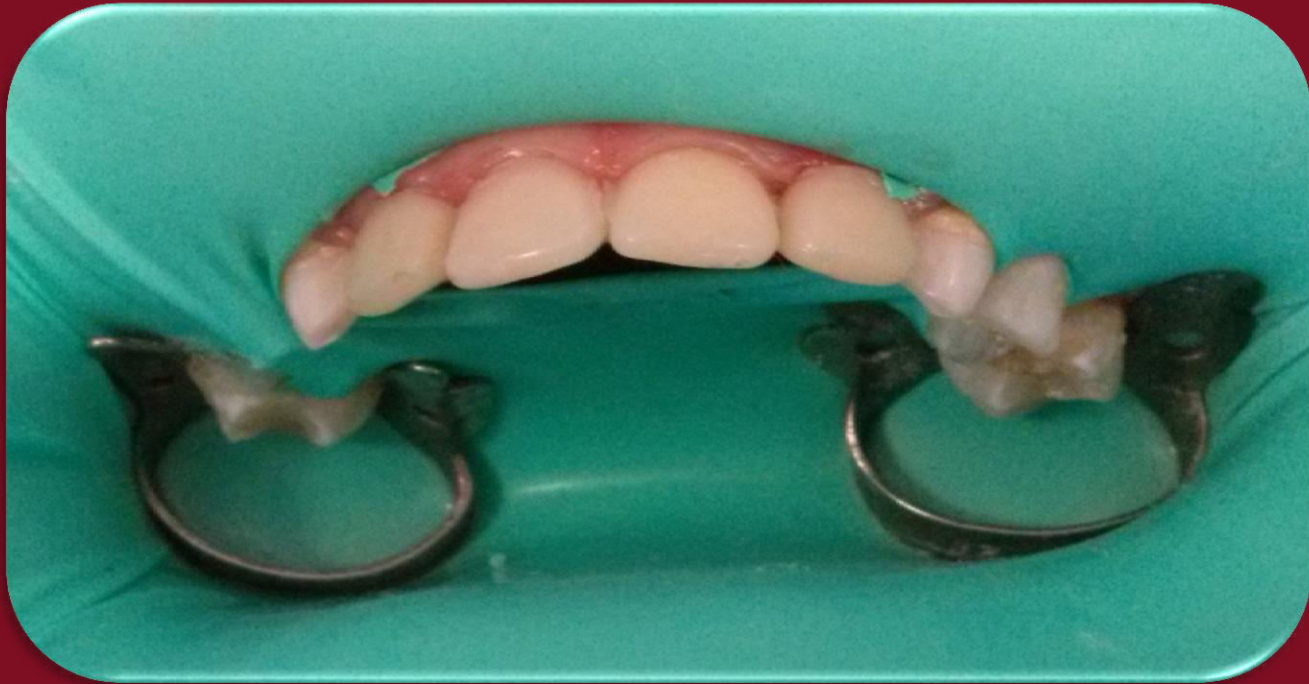

16) Eliminación de excedentes



17) Polimerización y Retiro de corona

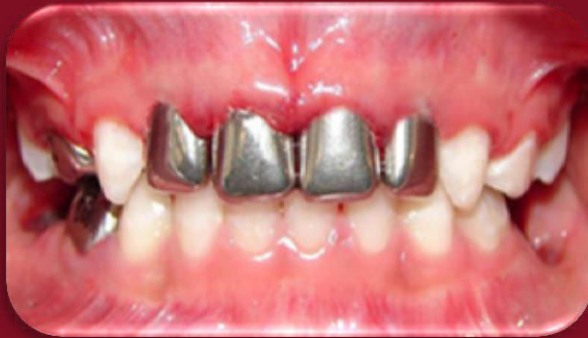Final



Discusión

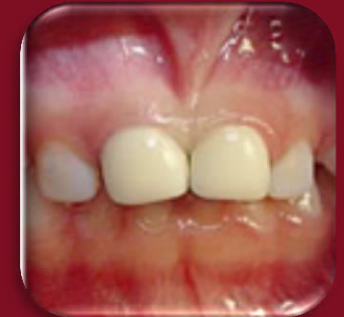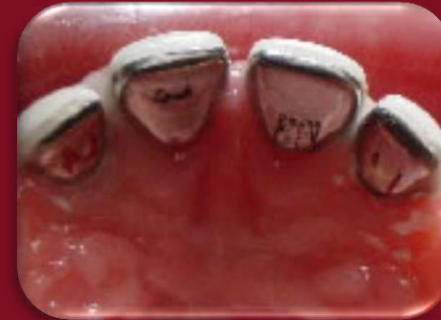Coronas de acero cromo VS coronas estéticas pedoform

- Suficiente estructura dental sana remanente
- Edad del paciente
- Por estética



Coronas de acero cromo con frente estético VS corona estética pedoform

- No tenía dinero



Conclusión

Las coronas estéticas pedoform son una buena opción restaurativa para pacientes pediátricos con caries temprana de la infancia que no presentan una severa destrucción dentaria, con una oclusión adecuada, sin hábitos orales y desean un tratamiento estético.

Referencia bibliográfica

- **Rotman, D.D.S (2014). Secrets of Pediatric Dentistry: What you Weren't Taught in Dental School, Dental Conference. Oregon.**
- **Webber, D.L. () PEDIATRIC DENTISTRY, The American Academia de Odontopediatría / Vol. 1, No. 4 / U.S.A.**
- American association of pediatric dentistry guidelines stainless steel crowns
- American association of pediatric dentistry Pedoforms crowns