



UNIVERSIDAD JUSTO SIERRA

EDUCAR PARA LA VIDA



ESTOMATOLOGÍA

CIRUGÍA DE ÓRGANOS DENTARIOS SUPERNUMERARIOS.

Presentación de un caso.

Alumna: Minerva Arellano Mata

Asesora: Dra. Blanca Miranda Hernández

ÓRGANOS DENTARIOS SUPERNUMERARIOS.

- Son piezas accesorias de forma y tamaño variable que aparecen en las arcadas y pueden estar erupcionados o bien retenidos.
- Prevalencia: 0.3 – 3.8 % Incidencia: 0.1 – 3.8%
- Los premolares tienen una prevalencia de 26.4 %
- Su etiología es generalmente desconocida.
- Pueden presentarse en dentición temporal, mixta y permanente.

ÓRGANOS DENTARIOS SUPERNUMERARIOS.

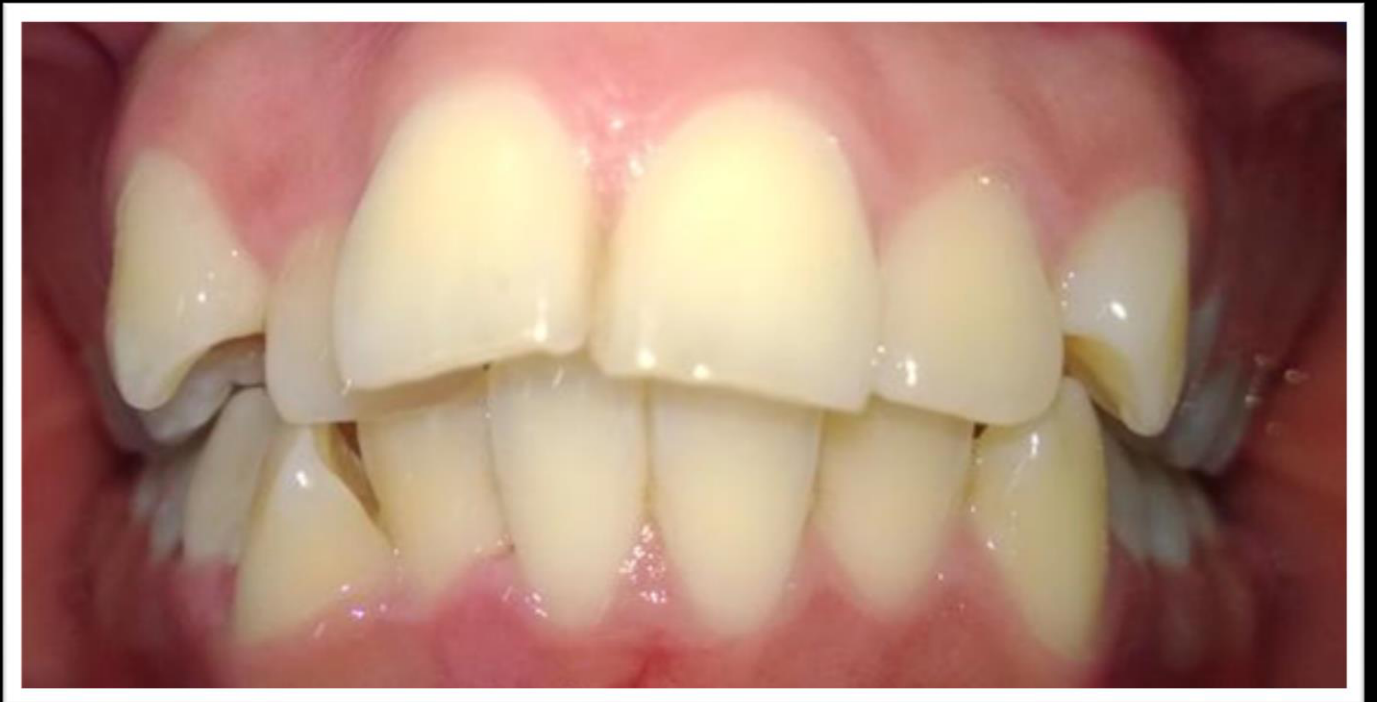- Pueden o no estar relacionados a algún síndrome.
- Su etiología se asocia a diversas teorías.
- Pueden provocar maloclusiones, alteraciones de la línea media, apiñamiento, resorción radicular, diastemas y malformaciones de otros órganos dentarios.

FICHA CLÍNICA DEL PACIENTE.

- Paciente femenino de 19 años de edad.
- Número de expediente: 13055.
- Sin compromiso sistémico ni alergias referidas.
- Antecedentes familiares:
 - Abuelos paternos finados por muerte natural
 - Abuelo materno finado por complicaciones respiratorias, refería tabaquismo
 - Abuela materna Aparentemente sana
 - Tíos y primos Aparentemente sanos
 - Madre Aparentemente sana
 - Padre Aparentemente sano

PADECIMIENTO ACTUAL.

Maloclusión dentaria
Desviación de la línea media
Over jet aumentado
CII canina bilateral
CII molar bilateral
Apiñamiento dental
Giroversión de caninos



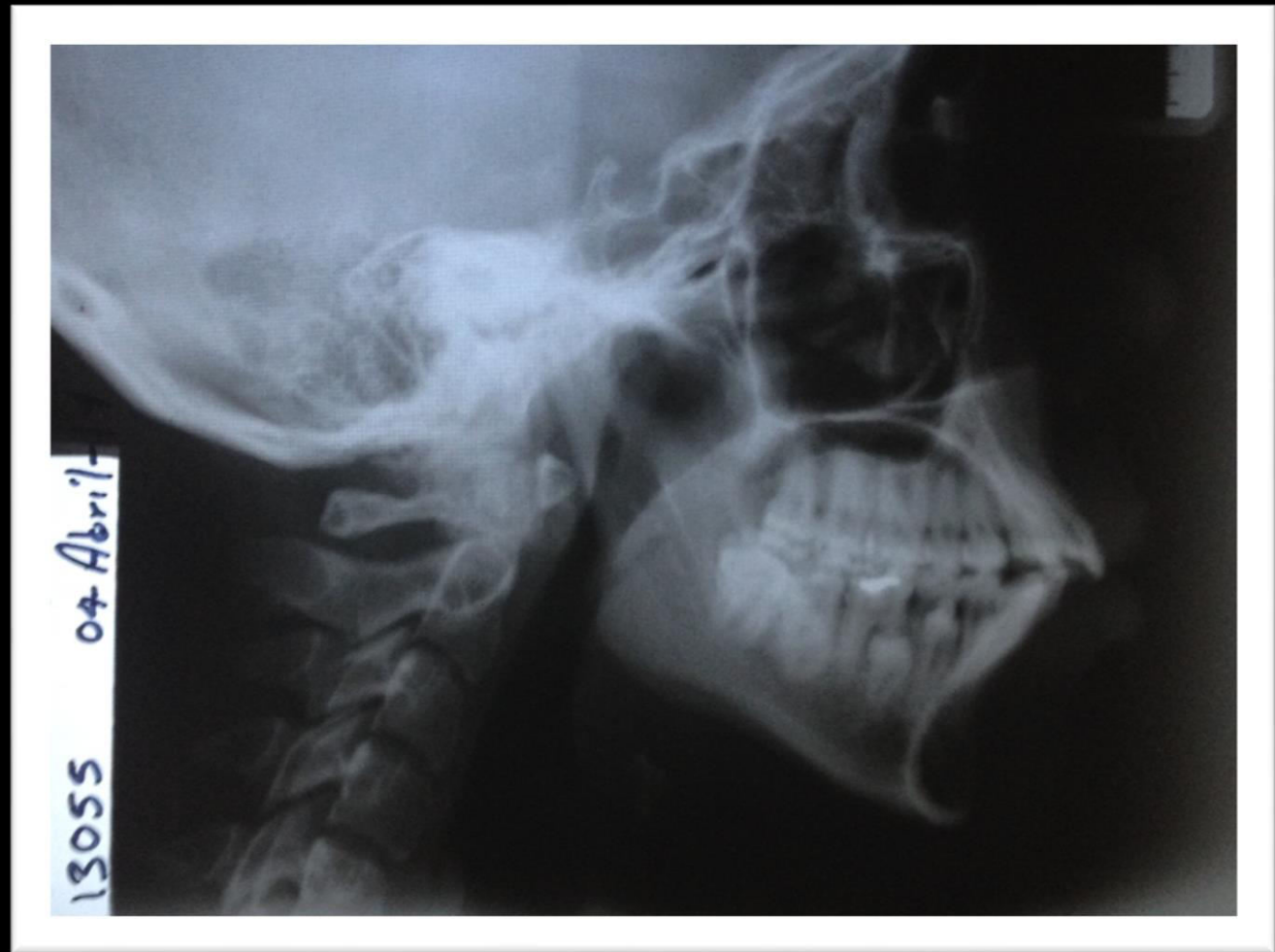Paciente en oclusión céntrica

DIAGNÓSTICO.

- Paciente femenino de 19 años de edad aparentemente sana que no refiere alergias, con maloclusión dentaria y presencia de tres órganos supernumerarios mandibulares no erupcionados.
- Diagnósticos diferenciales:
 - Odontoma
 - Tumor adenomatoide
 - Cementoblastoma

AUXILIARES Y DIAGNÓSTICOS EMPLEADOS.

- Anamnesis
- Radiografías
- Cefalometría
- Fotografías



Radiografía lateral.

PLAN DE TRATAMIENTO.

México, D. F., a 04 de 04 de 14

Nombre del Paciente: García Moreno Roselyn
 Nombre del Padre, tutor o Representante Legal: [Firma]

Declaro que:
 Se me ha explicado de manera clara y completa, la alteración o enfermedad que padezco. Así como los procedimientos que deberán realizarse como medidas de tratamiento; así mismo se me ha hecho ver los tratamientos alternativos que pueden llevarse a cabo y sus posibles ventajas para la condición que padezco, también se me ha informado acerca de las posibles complicaciones que pudieran surgir a lo largo del tratamiento.
 Así como las molestias o riesgos posibles y los beneficios que se puedan esperar con los procedimientos propuestos, del mismo modo, se me enteró de los costos que se presentan en este tratamiento.
 Por otro lado se me ha prevenido de las consecuencias de no seguir el tratamiento aconsejado y se me ha informado que tengo libertad de retirar mi consentimiento en cualquier momento que lo juzgue conveniente.
 Estando conforme con la información que se ha dado, doy consentimiento para que se realicen los tratamientos indicados a continuación; firmando para ello de manera libre y voluntaria, liberando a la Escuela de Estomatología, de la Universidad Justo Sierra, de cualquier responsabilidad de mi tratamiento, si es realizado fuera de las instalaciones de la clínica del Plantel sin supervisión de los profesores titulares de la materia.

Plan de Tratamiento

Nota: Por motivos de fuerza mayor las citas podrían variar al plan de estudios y calendario registrado, autorizándose el cambio de citas por el profesor encargado de la materia.


Asignatura: <u>Ortodoncia II</u>		Días y horas de consulta: <u>Sábados 7: a 9: am</u>			
Diente	Tratamiento	Derechos de Clínica	Lab.	Firma del Paciente	Firma
		\$140		<u>[Firma]</u>	<u>Montserrat Padilla</u>

Asignatura: <u>Cirugía</u>		Días y horas de consulta: <u>Sábados 9:00 - 11:00 am</u>				
Diente	Tratamiento	Derechos de Clínica	Lab.	Firma del Paciente	Profesor	Firma
18	<u>Cirugía</u>	\$100		<u>[Firma]</u>	<u>[Firma]</u>	<u>[Firma]</u>
28	✓	\$100		<u>[Firma]</u>	<u>[Firma]</u>	<u>[Firma]</u>
38	✓	\$100		<u>[Firma]</u>	<u>[Firma]</u>	<u>[Firma]</u>
48	✓	\$100		<u>[Firma]</u>	<u>[Firma]</u>	<u>[Firma]</u>

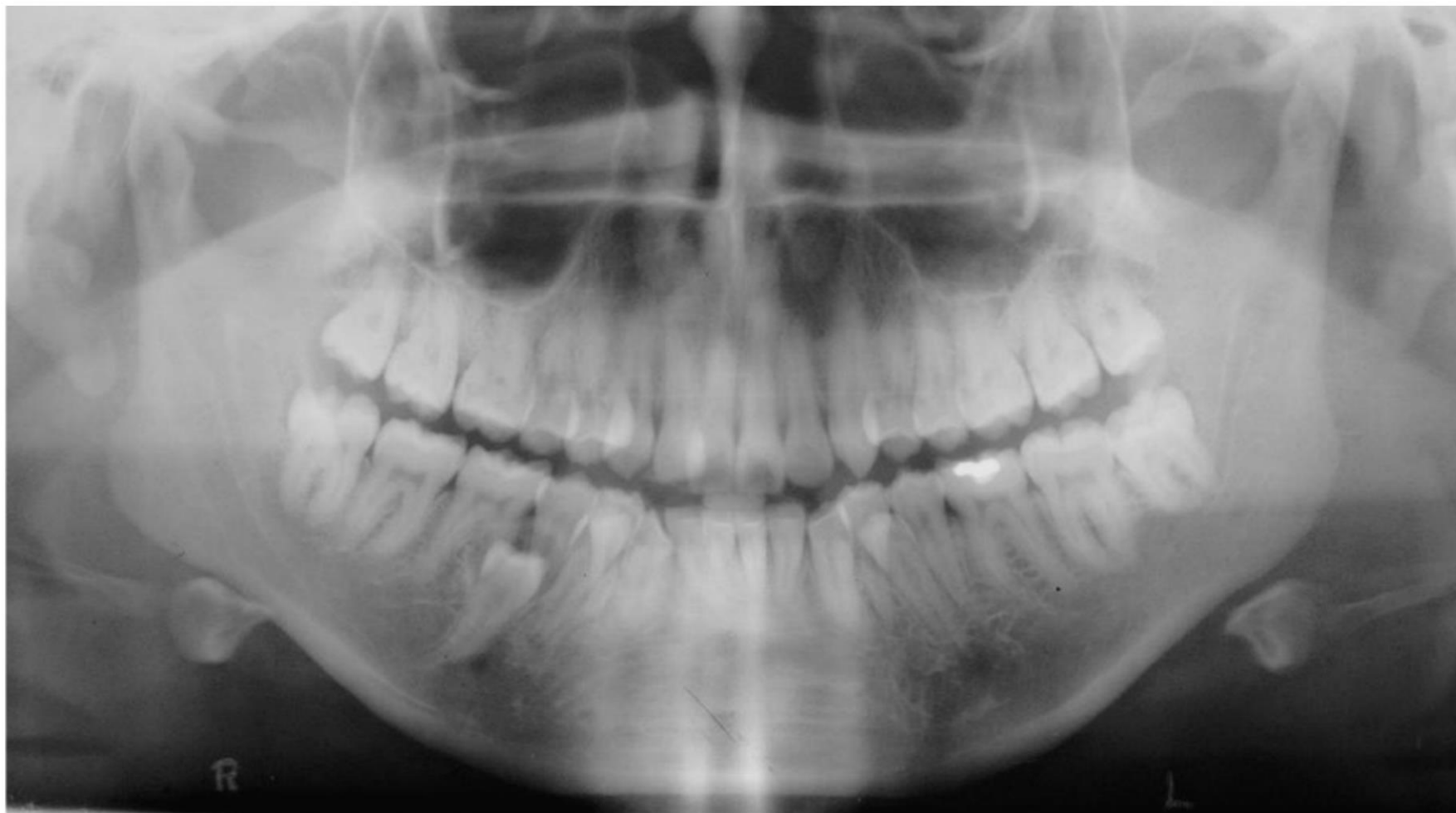
- Extracción de órganos dentarios supernumerarios por vía quirúrgica.

Copia de consentimiento informado

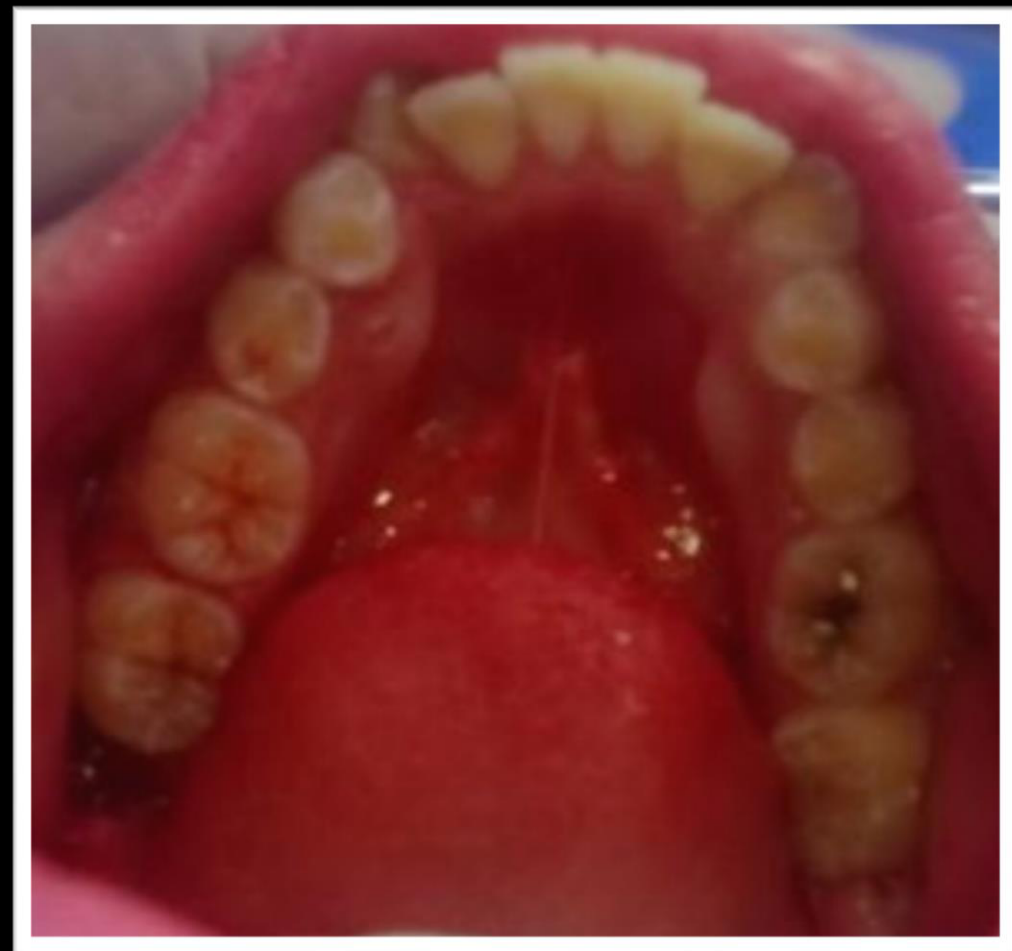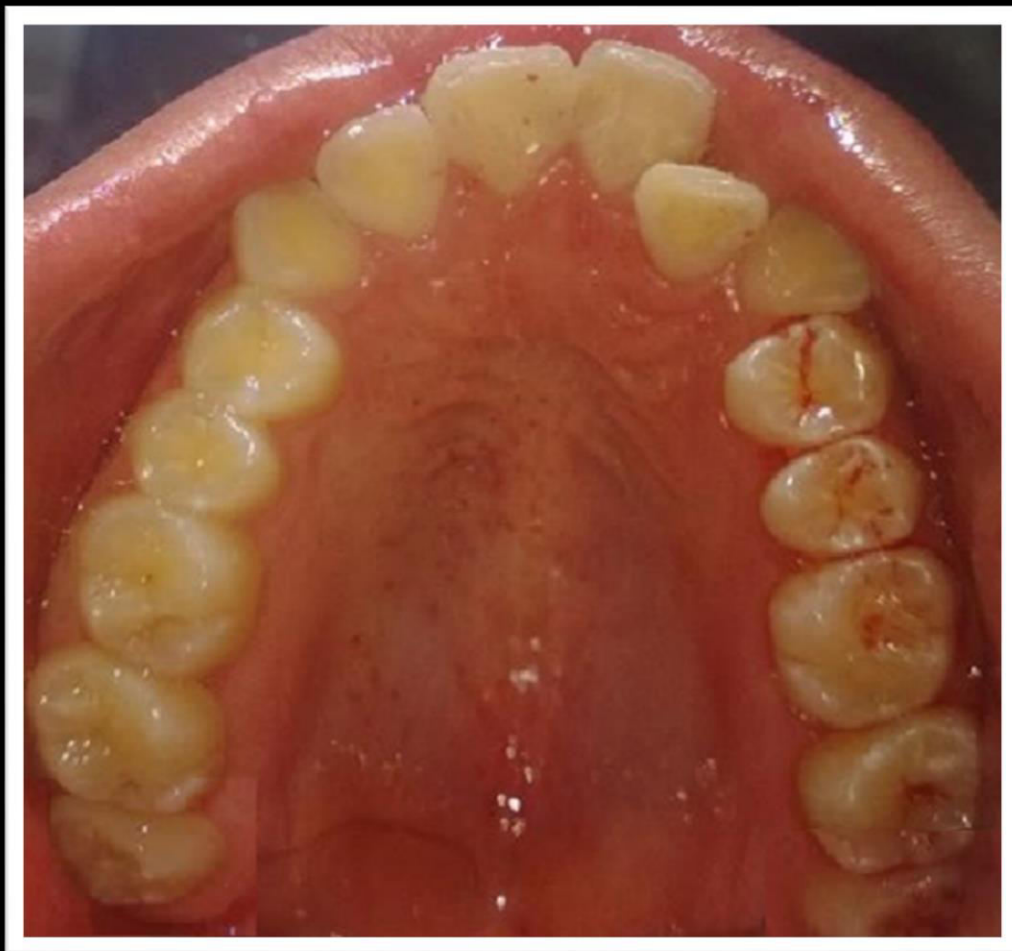PROCEDIMIENTO QUIRÚRGICO.




RADIOGRAFÍA PANORÁMICA.



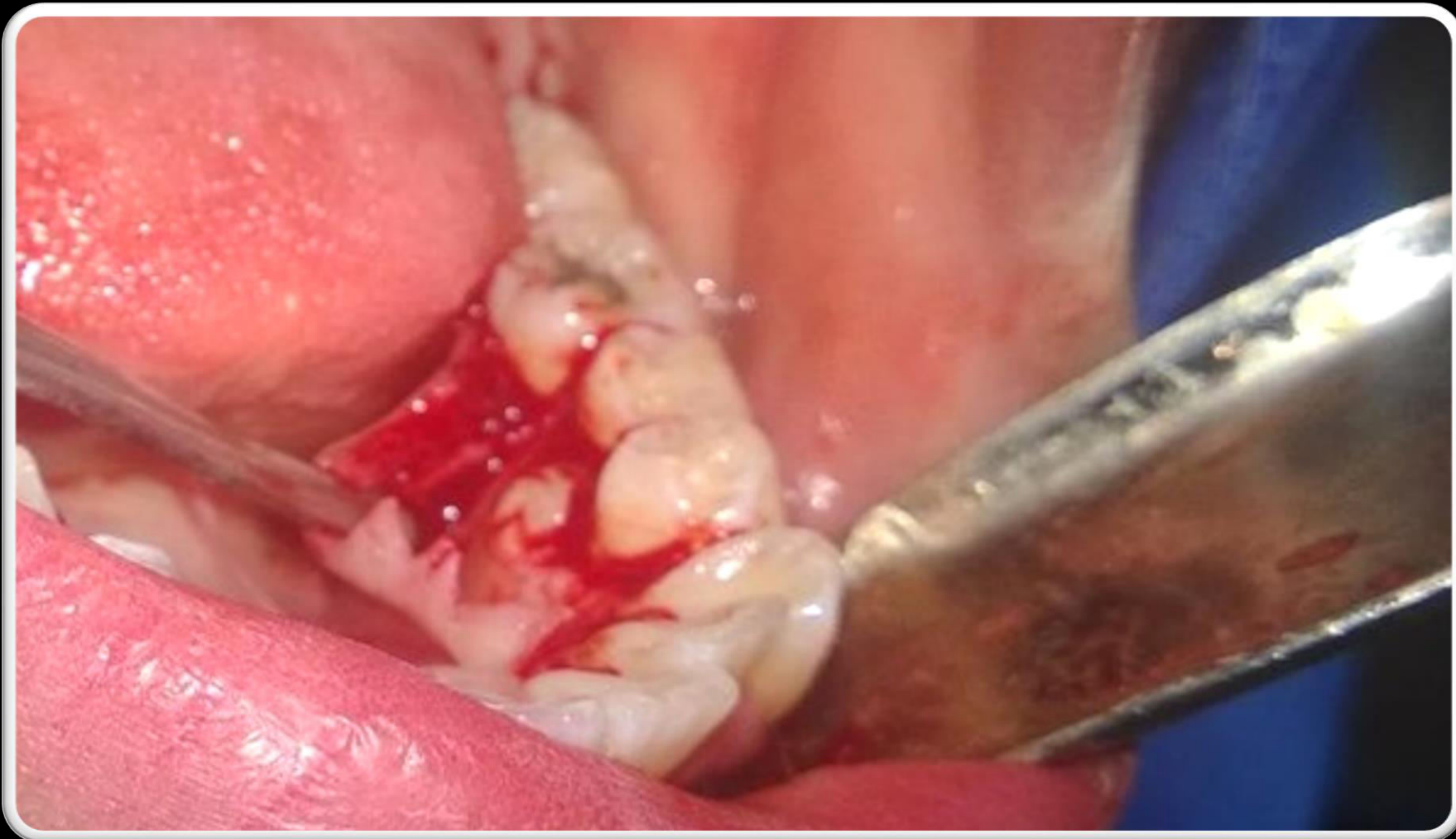ARCADA SUPERIOR E INFERIOR.



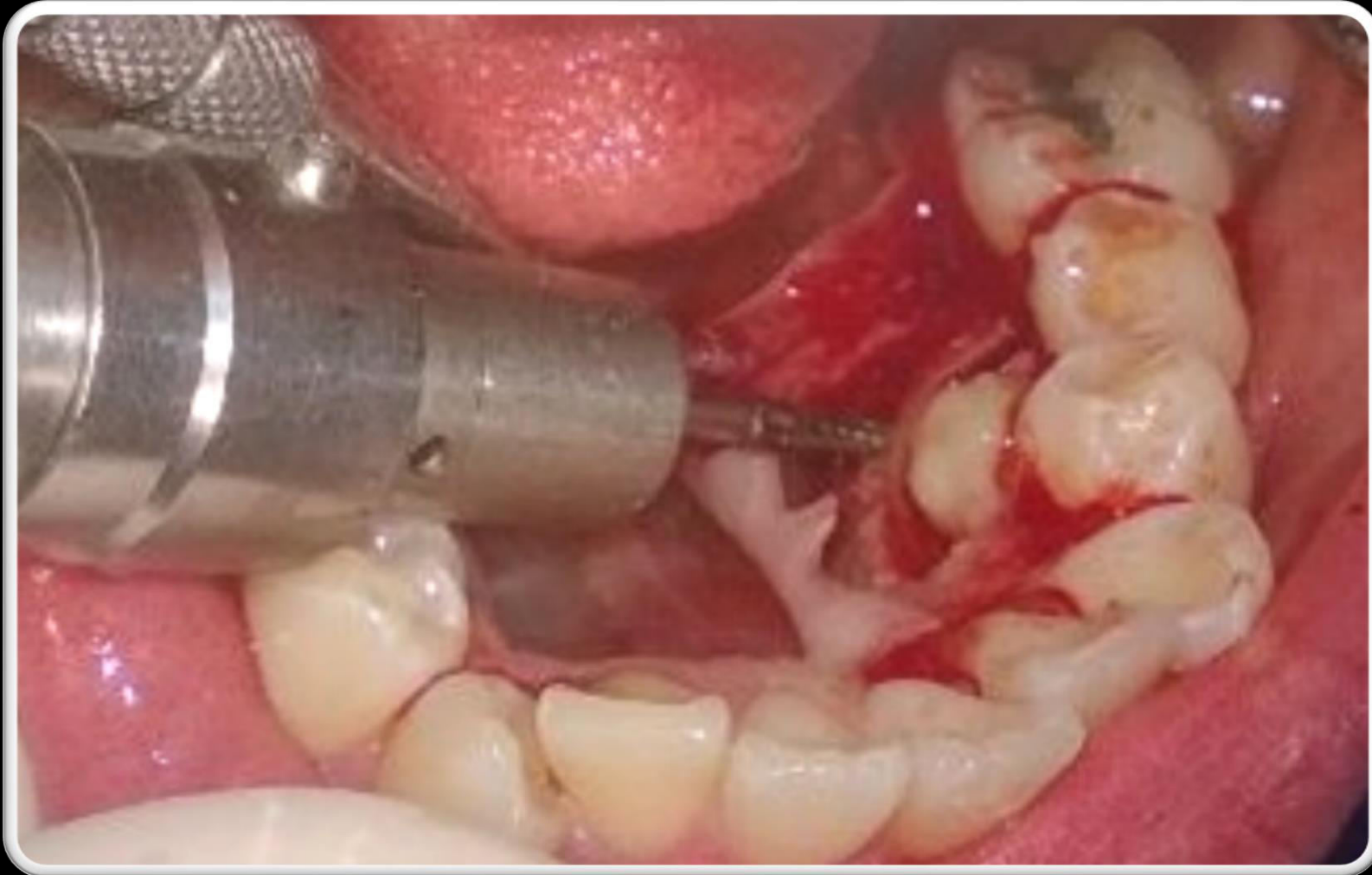
SUPERNUMERARIO INFERIOR IZQUIERDO.



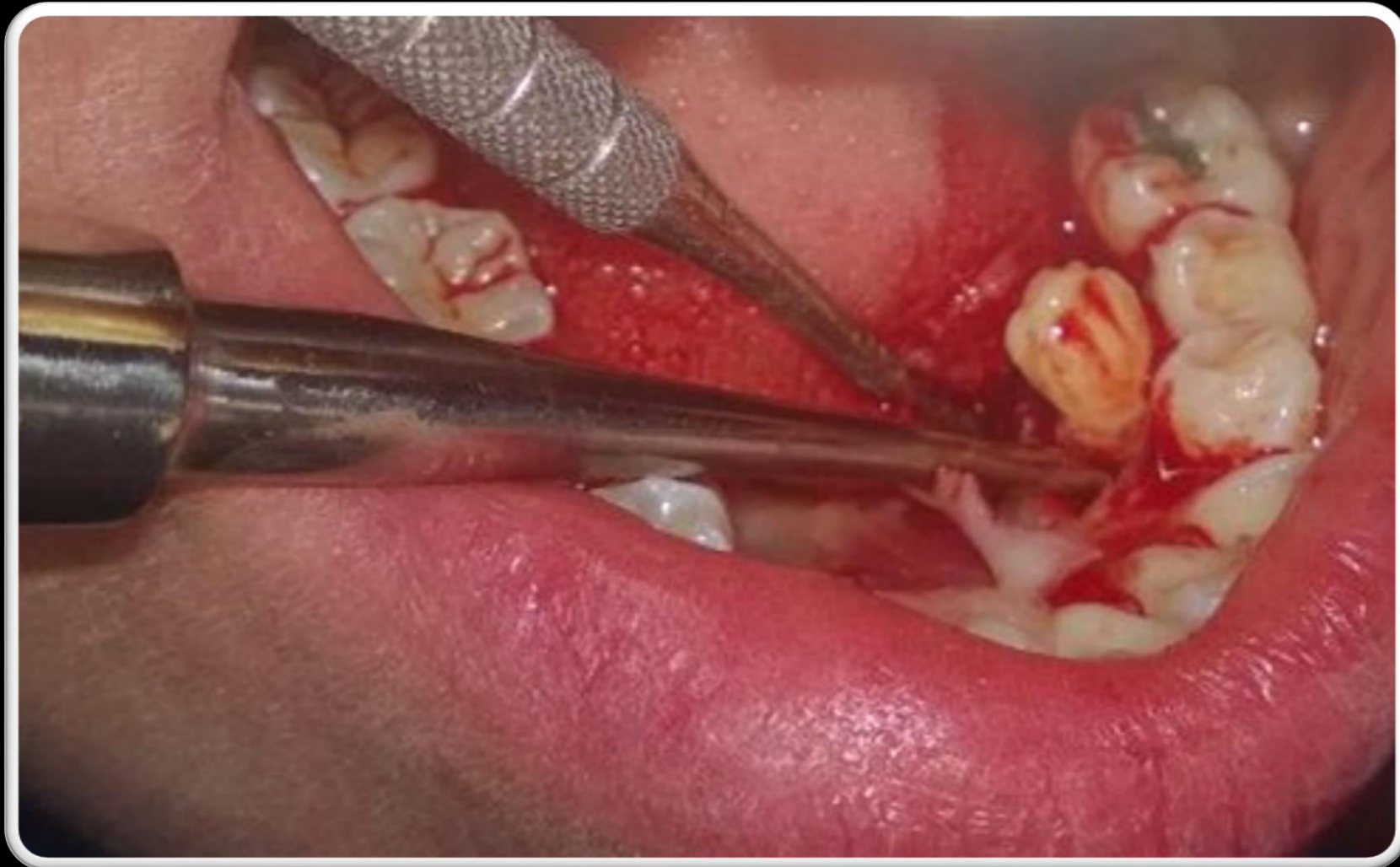LEVANTAMIENTO DE COLGAJO.




OSTEOTOMÍA.



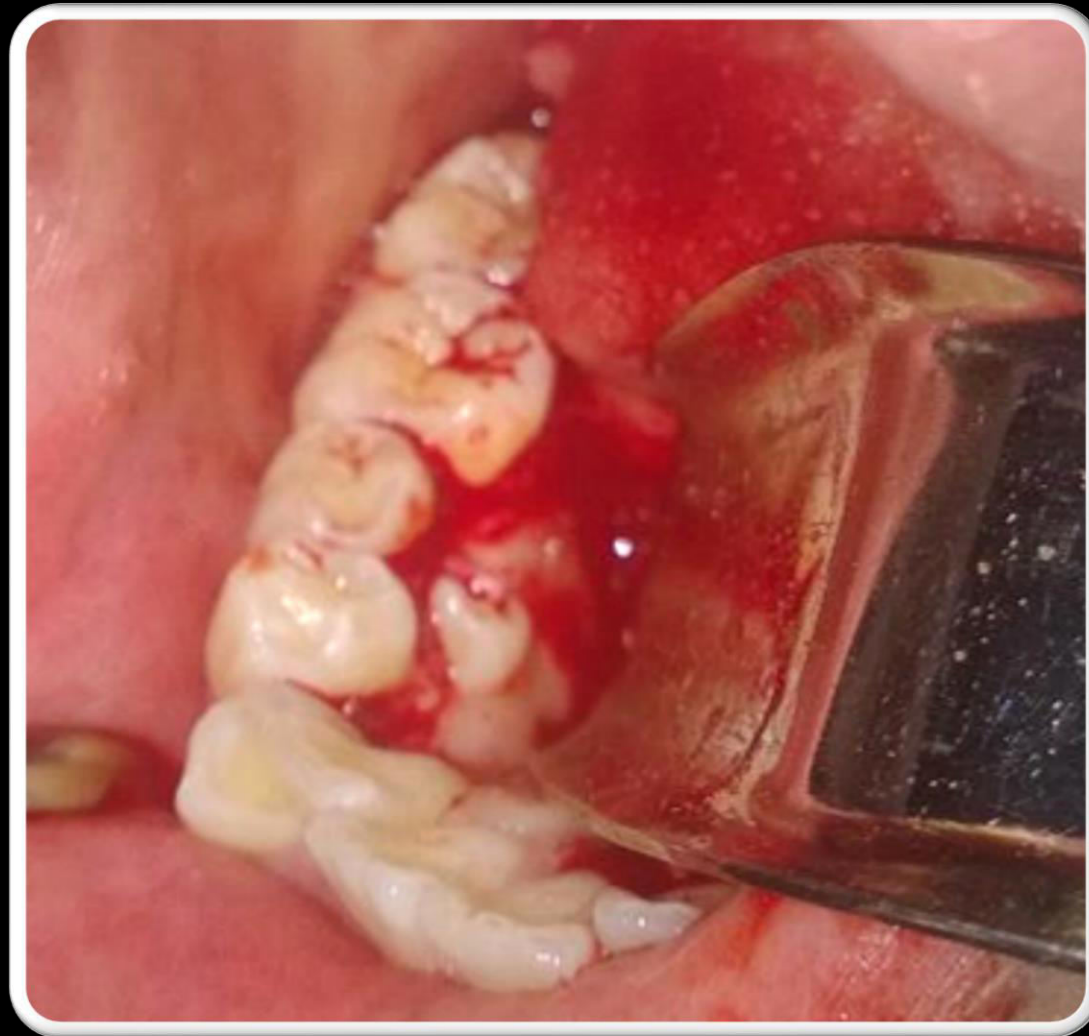
EXTRACCIÓN CON ELEVADOR.



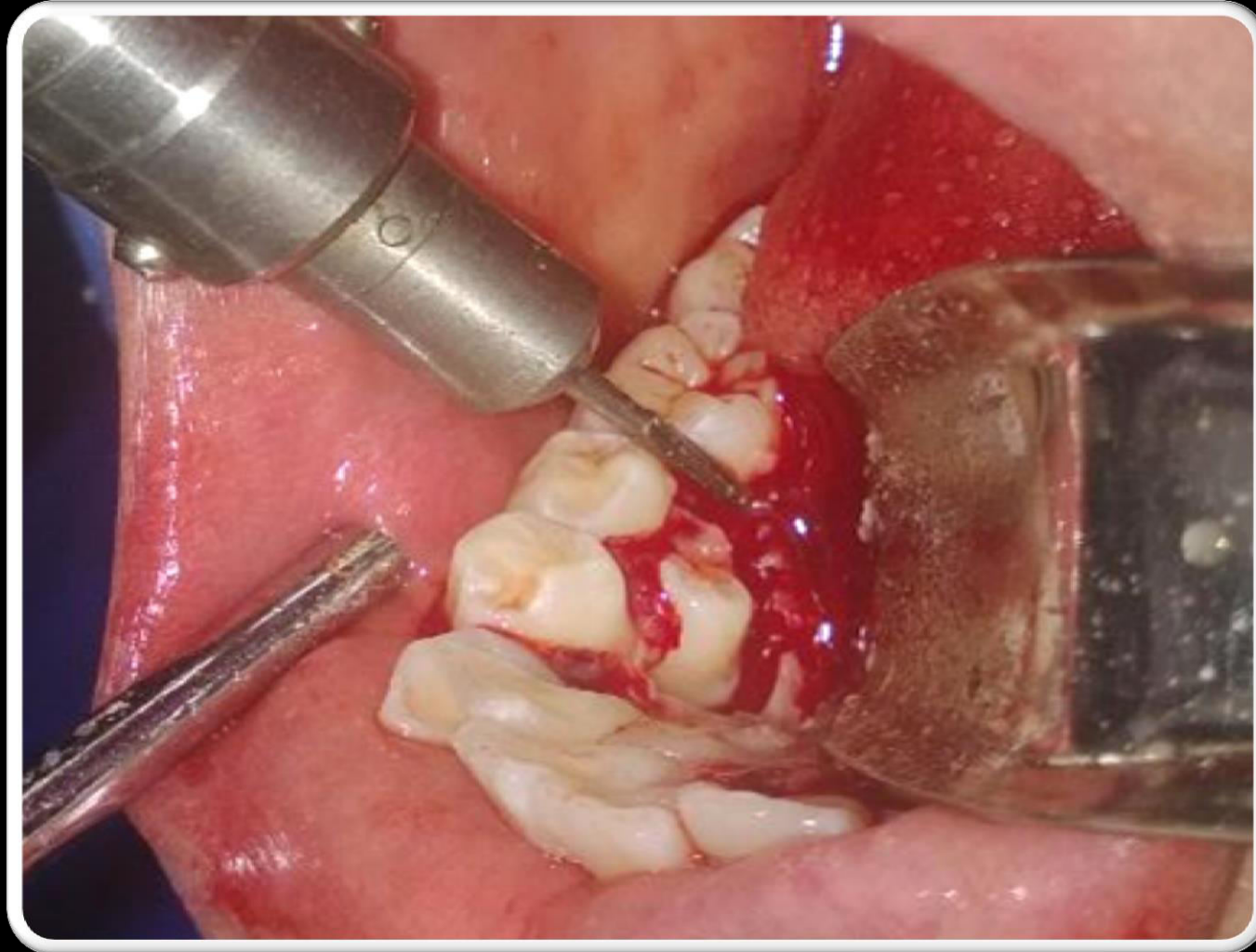SUPERNUMERARIOS INFERIORES DERECHOS.



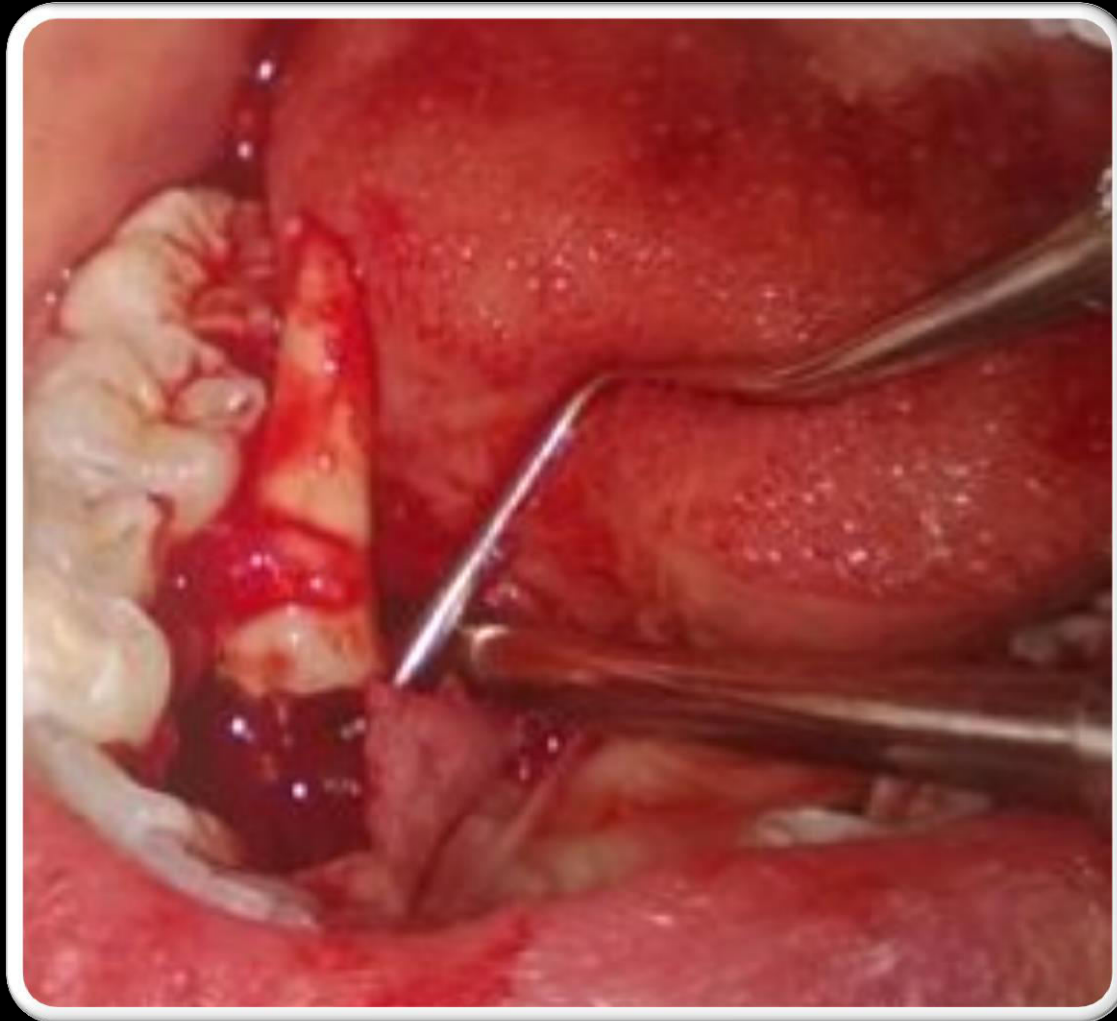
LEVANTAMIENTO DE COLGAJO.



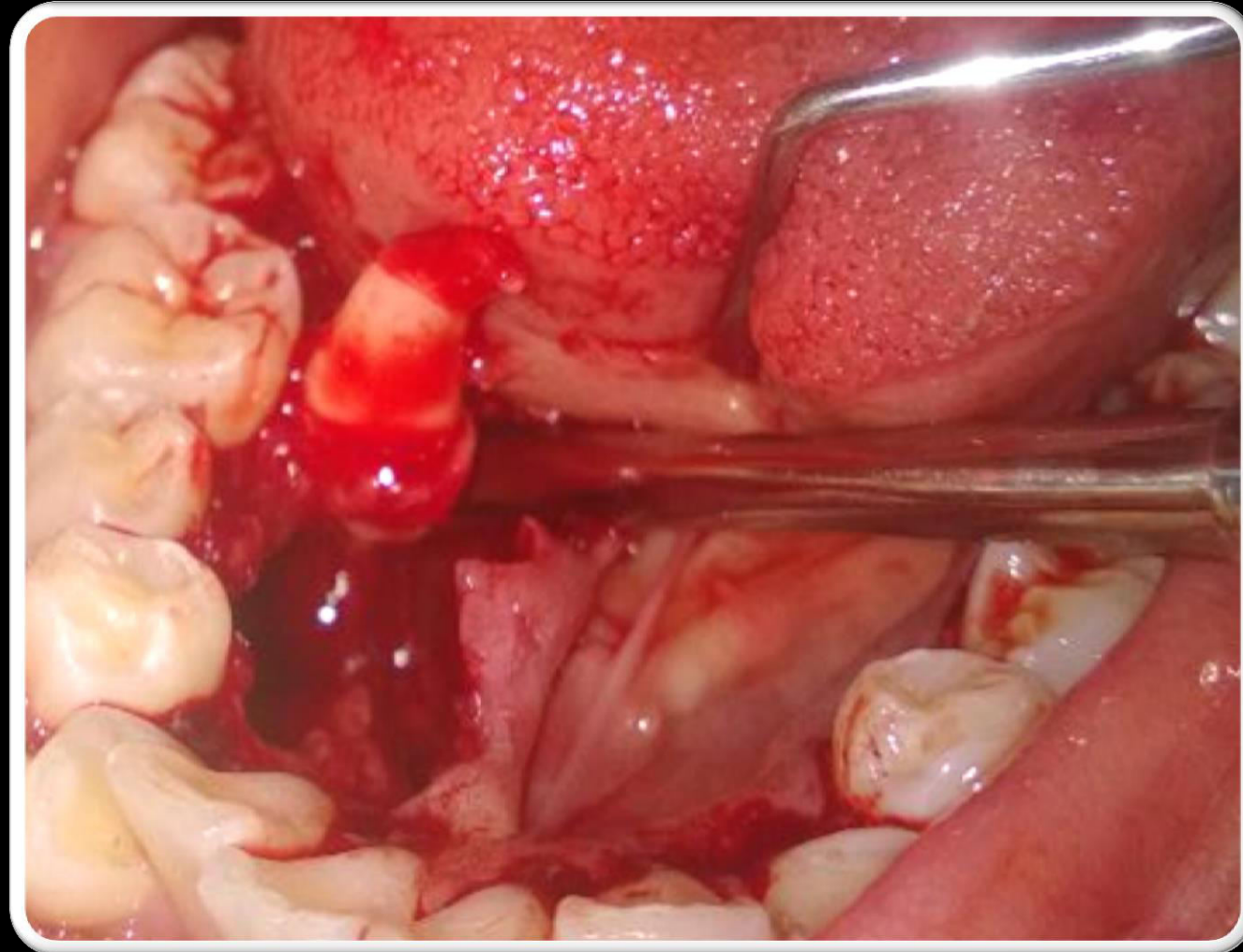
OSTEOTOMÍA.



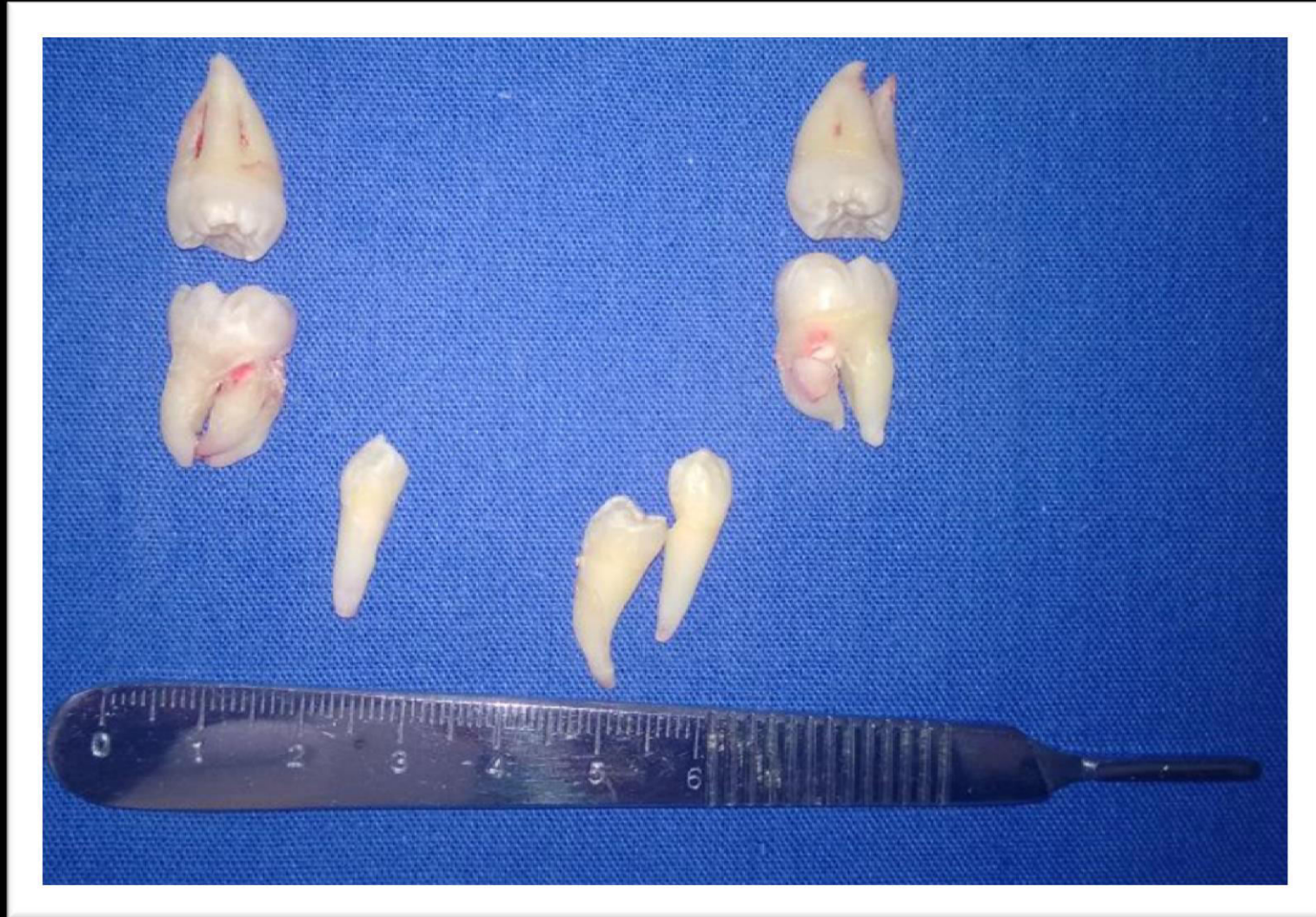EXTRACCIÓN CON ELEVADOR.



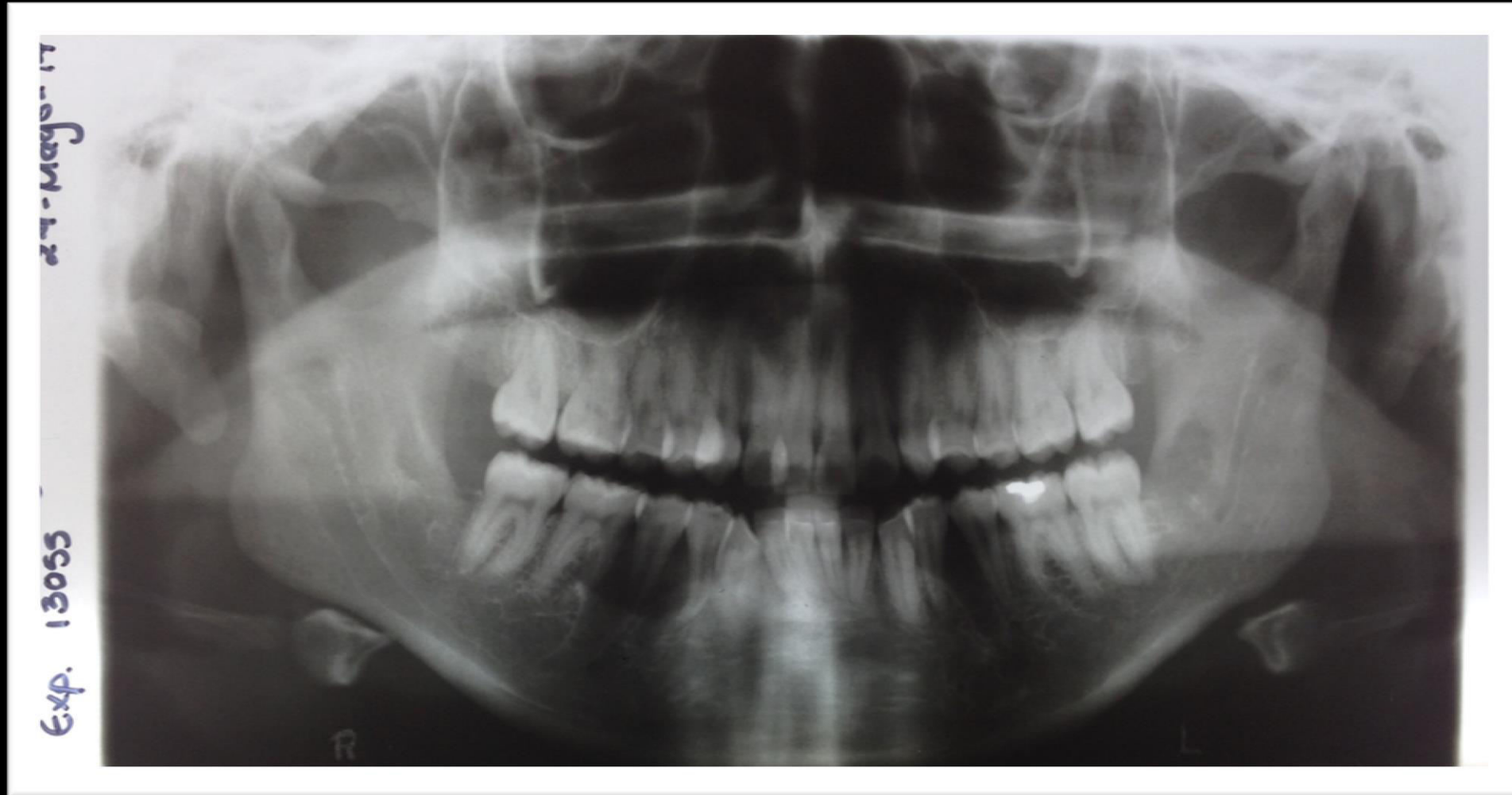EXTRACCIÓN CON ELEVADOR.



ÓRGANOS DENTARIOS EXTRAÍDOS.



RADIOGRAFÍA PANORÁMICA (7 DÍAS DESPUÉS).



DISCUSIÓN.

Cuando NO realizamos un tratamiento quirúrgico:

- Dientes retenidos
- Erupción ectópica
- Problemas oclusales
- Interferencias con tratamientos de ortodoncia
- Desplazamiento de órganos adyacentes
- Quistes derivados de folículos supernumerarios
- Caries de órganos dentales vecinos
- Lesiones periodontales por compresión de raíces adyacentes

CONCLUSIÓN.

- La hiperdoncia se caracteriza por presencia de órganos dentarios accesorios desconociendo su etiología. Pueden desarrollarse tanto en la arcada superior como inferior y erupcionar o permanecer retenidos; forman parte de las etiologías de las maloclusiones dentales.
- La importancia del diagnóstico temprano es principalmente el evitar alteraciones en el desarrollo de la dentición permanente, como lo son las maloclusiones, que conllevan a una serie de problemas estéticos y funcionales, entre otros.
- El tratamiento puede ser quirúrgico y tendrá como objetivo la extracción de los órganos supernumerarios, siempre basado en el diagnóstico adecuado por medio de radiografías y exploración clínica, evitando siempre las complicaciones tanto para el operador como para el paciente.

BIBLIOGRAFÍA.

- RASPALL, G. Cirugía Oral e Implantología. 2ª edición. (2007) Madrid. Editorial Médica Panamericana S. A.
- GAY, C. Tratado de Cirugía Bucal. (2004) Madrid. Ergon.
- OROPEZA, M. (2013). Dientes supernumerarios, reporte de un caso clínico. Revista Odontológica Mexicana. 17 (2).
- BLANCO, G. (2005). Dientes múltiples supernumerarios no relacionados a un síndrome, reporte de un caso. Revista Estomatológica. 13 (1).
- CirugíaBucal1 (2014) Consultado el 4 de junio de 2014. Disponible en: <http://cirugiabucal1.wordpress.com/page/2/>